Aus der Chirurgischen Universitätsklinik zu Marburg/Lahn
Direktor: Professor Dr. med. R. Klapp

Die Doppellippe

(ihr Wesen, ihre Entstehung, ihre Behandlung)

Inaugural-Dissertation

zur Erlangung der Doktorwürde in der Zahnheilkunde der Hohen Medizinischen Fakultät der Universität Marburg-Lahn

vorgelegt von

GERHARD APEL
appr. Zahnarzt
aus Mühlhausen i. Thür.

Marburg-L. 1931
Druckerei Bauer

Angenommen von der Medizinischen Fakultät
Marburg am 18. April 1931.

Referent: Prof. Dr. Klapp.

R. UNIV.
BIBLIOTHEEK
LEIDEN

Die Gestaltung der Lippen ist von großer Bedeutung für das Aussehen und den Ausdruck der menschlichen Physiognomie. Sie können dem Kundigen vieles von persönlicher Eigenart und dem Charakter verraten. Weiterhin können in der Lippenform bestimmte Rasseeigentümlichkeiten ihren Ausdruck finden.

Zunächst sollen einige Angaben über die normalen anatomischen Verhältnisse des Lippenpaares gebracht werden. Ich habe die hierüber in der Literatur gemachten Angaben nach den im zahnärztlichen Institut von mir behandelten Personen nachgeprüft und bin dabei zu folgendem Resultat gekommen:

Die Mundspalte reicht seitwärts in der Ruhestellung bis zu den Eckzähnen. Die Lippen kommen im Mundwinkel zusammen und gehen da in die Wange über. An den beiden Mundwinkeln wird die Oberlippe von der Wange ein wenig überragt. Bei Kindern geht die Oberlippe in sanfter Wölbung in die Wange über, während sich bei älteren Leuten die am oberen Ende der Außenseite der Nasenflügel beginnende Nasenlippenfalte als Grenze zwischen Oberlippe und Wange nach außen und unten erstreckt. Die Grenze zwischen äußerer Haut und Lippenrot macht sich sowohl durch die Farbe als auch die Form deutlich sichtbar.

Recht interessant ist die histologische Beschaffenheit dieses Lippenrotes. Und zwar besteht dieser rote Lippensaum bei Neugeborenen aus zwei Zonen, aus der pars glabra, nach außen zuliegend von glattem Aussehen, und der pars villosa, dahinter sich befindend mit kleinen Zotten besetzt. Diese zweite Schicht verschwindet gewöhnlich während der ersten Lebenswochen nach der Geburt oder sie paßt sich zum mindesten dem Aufbau der pars glabra an (Keibel u. Mall).

Die Unterlippe erscheint im allgemeinen breiter angelegt als die Oberlippe. Aus der Eigentümlichkeit, daß die

orale Seite der Lippen mit Schleimhaut ausgekleidet ist, entstehen zwei weitere Fragen: a) warum hört das Lippenrot nach dem Vestibulum zu auf? u. b) wie unterscheidet es sich histologisch von der Schleimhaut? Auf Grund des mikroskopischen Präparates läßt sich feststellen, daß im Bereich des Lippenrotes im wesentlichen das subcutane Gewebe fehlt, und nur das Corium hier vorhanden ist, welches in eigentümlicher Weise große Gefäße in sich einschließt, die intensiv durchschimmern, weil sie dicht unter der Oberfläche liegen. Hinter dem Abschnitt des Lippenrotes, wo die Gefäße in der gut entwickelten Subcutis mit vielen Fettzellen tiefer verborgen sind, beginnt der Schleimhautteil der Lippen, dessen Farbe mehr blaß erscheint. Es ist nun leicht verständlich, daß bei einer chronischen Entzündung dieser Partie, die hinter dem Lippentorus gelegene Schleimhaut anschwillt, das Rot aber nicht, weil eben hier das subcutane Gewebe fehlt, und durch die Oberflächenlage des Musculus orbicularis oris eine unverschiebliche Zone entsteht (Stieda).

An der Innenseite der Lippen findet man bei der Palpation in manchen Fällen kleine, verschiebliche Vorwölbungen, die auf Drüsen schließen lassen. Charakteristisch ist weiterhin, daß sich sowohl von der Oberlippe wie Unterlippe zu den Kiefern hin eine sehnenartige Verbindung befindet. Diese Verbindung endigt oben und unten am Kiefer zwischen den Wurzeln der mittleren Schneidezähne. Man bezeichnet diese Brücke als Lippenbändchen, als frenulum labii superioris und inferioris. Soviel über die normale Lippengestaltung.

Die vorliegende Arbeit soll sich speziell mit einer Mißbildung der Lippen befassen. Was versteht man nun unter einer Mißbildung? Hat sich im Fötalleben ein Organ des Körpers von der normalen Form abweichend entwickelt, so haben wir das Bild einer sogenannten Mißbildung vor uns. Dieses ist auf pathologische Einflüsse zurückzuführen. Die Zahl der möglichen Mißbildungen, die im einzelnen jedoch noch reichlich ungeklärt sind, ist sehr groß. Vogel (1845) gibt uns eine recht schöne, übersichtliche Einteilung:

1. Mißbildung, bei der mehr oder weniger Teile des normalen Körpers ganz fehlen oder zu klein sind = monstra deficientia.
2. Mißbildung durch Verschmelzung von Organismen = coalitio partium.
3. Spaltbildungen.
4. Atresien.
5. Mißbildungen, welche zuviel haben, oder bei denen mehr oder weniger Teile eine übermäßige Größe erreicht haben = monstra abundantia.
6. Situs mutatus.
7. Zwitterbildung.

Eine andere Auffassung von der Entstehung einer Mißbildung als die oben geschilderte vertritt Schwalbe (1907). Er schreibt: „Man muß in vielen Fällen doch annehmen, daß das Wachstum der sich entwickelnden Mißbildung in den Grundzügen zwar keine Abweichung vom Normalen zeigt, Mißbildung aber erzeugt wird, indem das Wachstum eines oder mehrerer Teile über das bestimmte Maß hinausgeht oder zurückbleibt."

Nun ist auch das Lippengebiet der Sitz einer Reihe von recht in die Augen springenden Mißbildungen. Für ihre Entstehung gilt, was auch für die anderen Anomalien in Betracht kommt, nämlich sie können einmal angeboren sein, dann aber können sie auch im späteren Leben erworben werden. Für den zweiten Fall der Entstehung kommen nach Strohmeyer (1864) in Frage, Wucherung des Bindegewebes und der Drüsen durch dauernde Reize, ferner Traumen einschließlich Schußverletzungen. Eine vielfach anzutreffende angeborene Mißbildung der Lippen stellt die sogenannte Hasenscharte dar. Die Entstehung derselben läßt sich auf eine Hemmungsbildung zurückführen. In einer frühen Fötalperiode sind ja bekanntlich die beiden Gaumenbeine und der Oberkiefer vom os intermaxillare getrennt, tritt keine normale Verwachsung ein, so entsteht eine einfache respektive doppelte Hasenscharte, gewöhnlich auch mit Gaumenspalte oder gar Wolfsrachen kombiniert. Als eine weitere Lippenabnormität ist das

Ektropium der Oberlippe anzuführen, das in einer Umstülpung der Oberlippe nach oben und außen besteht. Drittens kennt man noch eine Veränderung, die sogenannte Doppellippe, von der die Arbeit handeln soll. Sie ist eine im Bereich der Lippen nicht allzu oft vorkommende Anomalie. Diese hat jedoch nach von Szymanowski (1870) nicht das geringste mit dem Ektropium zu tun. Dieser Autor stellt nämlich das Ektropium der Oberlippe als eine Art von Defekt dar. Ähnlich verhält sich Ziemssen (1874). Er spricht von einer strengen Unterscheidung zwischen der Doppellippe und der bloßen „Hyperthrophie der Lippen". Hierunter versteht er eine schmerzlose, gleichmäßige, chronische, äußerst langwierige Schwellung der Oberlippe, besonders des Lippenrotes, sodaß es zur Umstülpung desselben nach außen kommen kann. Dieses Übel hat er in erster Linie bei skrofulösen Kindern beobachtet. Bei der mikroskopischen Untersuchung will er irgendwelche Gewebsveränderungen nicht bemerkt haben. Ziemssen stellt nun den Lehrsatz auf, daß das labium duplex lediglich auf eine angeborene Mißbildung zurückzuführen ist. Wir werden jedoch sehen, daß andere Autoren wie Busch (1860), Förster (1863), Billroth (1866) und vor allem dann Ascher (1922) die Bildung einer Duplikatur der Lippen auf eine Hypertrophie des Zellgewebes zurückführen, die z. T. wenigstens im Laufe des Lebens erworben wird.

Das Bild der Doppellippe beschreiben schon Fritze und Reich (1845): „Man trifft ab und zu auf der Straße Menschen, deren sonst an und für sich ganz hübscher Mund beim lebhaften Sprechen oder beim Lächeln auf eine ganz eigenartige Weise häßlich wird. Wenn sich nämlich die Oberlippe hochhebt, wird unter ihr ein Schleimhautwulst sichtbar, der als Doppellippe angesprochen wird." Diese Faltung soll nun geradezu wie eine Gardine über die Zähne herabhängen und so gleichsam eine zweite Lippe hinter der ersten bilden. Malgeigne hat nach Fritze und Reich diese Deformität als Schleimhautgeschwulst bezeichnet. Eine ganze Reihe von Autoren haben sich näher über das Aussehen

und die Gestaltung dieser Mißbildung verbreitet. Es seien nun einige besonders charakteristische Schilderungen angeführt, die in gewisser Beziehung einiges Neue bringen, teils feine Differenzierungen gegeneinander haben.

So geben Fritze und Reich (1845) als Hauptcharakteristikum an, daß sich diese Duplikatur in den meisten Fällen von Mundwinkel zu Mundwinkel erstreckt. — Bei Erwachsenen soll nun diese Erscheinung einer deutlich ausgeprägten Doppellippe seltener zu sehen sein. Auch von Szymanowski (1870) ist der Meinung, daß die zweite aus Schleimhaut bestehende obere Lippe nur beim Lachen besonders hervortrete. Die äußere Lippe wälze sich gleichermaßen nach außen herum, und es bilde sich so eine Schleimhautfalte zwischen ihr und den Zähnen. O. Weber (1866) schreibt über die Mißbildung, daß dieser entstellende Fehler in erster Linie an der Oberlippe auftrete. Die Unterlippe werde nur äußerst selten davon befallen. Der Fehler soll sich zuerst als eine schmale, fein gekräuselte, horizontale Schleimhautfalte darstellen, die hinter dem roten Lippensaum liege und nur bei geöffnetem Mund sichtbar sei. Im späteren Leben trete sie jedoch deutlicher hervor. So sehen wir durch diese beiden Autoren die Ansicht von Fritze und Reich (1845) noch einmal bestätigt, daß diese Lippenmißbildung in erster Linie auf die Oberlippe lokalisiert ist. Jedoch im Gegensatz zu von Szymanowski sprechen sich die beiden Autoren dahin aus, daß die Doppellippe im späteren Leben deutlicher hervortrete. Derselben Meinung sind Wullstein und Wilms (1915), die die Behauptung aufstellen: „Die Erscheinung der Duplikatur der Lippen tritt manchmal erst im späteren Leben deutlicher hervor.“ Wir sehen hier einen merkwürdigen Gegensatz in den Ansichten, der jedoch in der Literatur an keiner Stelle weitere Erörterungen erfahren hat. Eine Bereicherung über die Frage des Aussehens des Wulstes gibt uns Ziemssen (1874), er schreibt: „Die Doppellippe zeigt sich nicht nur als ein von Mundwinkel zu Mundwinkel gleichmäßig verlaufender Wulst, sondern er ist in der Mitte deutlich halbiert“. Eine Erklä-

rung hierfür gibt er uns damit, daß er anführt, diese Einschnürung werde durch das Lippenbändchen hervorgerufen. Dieses soll eben der Umstülpung der Oberlippe nach außen mehr als die übrige Schleimhaut widerstehen. Auch Busch (1860) gibt an, daß die herumgestülpte Schleimhaut auf jeder Seite von der Mittellinie einen hervorragenden Sack bilde, ebenso Meyer (1930), der wörtlich schreibt: „Dieser Schleimhautwulst war am stärksten rechts und links von der Mittellinie ausgebildet." Zwei besonders stark ausgeprägte Fälle hat Finochietto (1927) beobachtet. Er schreibt hierüber, daß die Wucherung so stark gewesen sei, daß man geradezu von einer dritten Lippe hätte sprechen können. Und zwar habe der freie Rand der Extuberanz bei geschlossenem Munde die untere Lippe berührt. Interessant und wichtig vor allem ist der weitere Befund, der besagt, daß anstelle des normal vorhandenen Tuberkulums in der Mitte sich in diesen Fällen eine Eindellung befunden habe. Der sulcus gingivolabialis und das frenulum hätten ganz gefehlt. Die Hautfläche zwischen Lippenrand und Nase sei stark reduziert gewesen.

Sehr wichtig ist nun aber auch in diesem Zusammenhang die Berührung der Rassenfrage. Finochietto (1927) gibt an, daß diese Deformität der Lippen besonders bei Negern gesehen worden sei. Weiterhin gibt Meyer (1930) einen Beitrag, indem er die Doppellippe als eine Eigenart der Neger bezeichnet, sie soll bei der weißen Rasse weniger häufig auftreten.

Über die Entstehungsursachen der Doppellippe gehen die Ansichten sehr auseinander. Man kann wohl vier Gruppen von Autoren nennen. Die erste meint, die Doppellippe ist eine angeborene Anomalie (v. Szymanowski 1870; Ziemssen 1874; Wullstein und Wilms 1915; Dorranze 1922; Finochietto 1927.) Als weiterer Vertreter der Ansicht, daß es sich um ein angeborenes Übel handelt, sei Trendelenburg genannt, der in der „Deutschen Chirurgie, Verletzungen und chirurgische Erkrankungen des Gesichtes" die Meinung vertritt, daß die Doppellippe auf

einer angeborenen Hypertrophie der Schleimhaut mit ihren Drüsen und besonders des submukösen Gewebes der Lippen beruhe. Andere Autoren glauben, daß diese Deformität auch im späteren Leben erworben werden kann, hier ist in erster Linie Lexer (1926) zu nennen. Dieser hat gefunden, daß nach hartnäckigen Ekzemen oder häufigen Erysipelen sich eine Doppellippe zu bilden vermag. Die dritte Gruppe bilden Busch (1860), Weber (1866), diese wollen beide Entstehungsarten beobachtet haben. Schließlich gibt uns Schönwald (1907) als Entstehungsursache einen zu tiefen Ansatz des oberen Lippenbändchens an. Bis auf Ziemssen vertreten die meisten Autoren die Ansicht, daß es sich bei der Doppellippe um Wucherungen der Schleimhaut, respektive der Drüsen handelt. Weber (1866) sieht die Hauptursache des Fehlers in einer, auch von Finochietto (1927) an seinen Fällen beobachteten gewissen Kürze der äußeren Haut bis zur Nase hin. Ob diese Vorstellung stimmt, soll hier unentschieden bleiben. Im weiteren Verlauf der Krankheit soll nun die Schleimhaut hypertrophisch werden. Im besonderen sollen sich die unter dem Lippenrot liegenden zahlreichen Drüsen vergrößern. Zwei recht interessante Angaben bietet uns Bolk (1911) in seiner Arbeit „Zur Entwicklungsgeschichte der menschlichen Lippen". Er fand bei zwei Affenföten, deren Alter er nicht bestimmt angeben kann, eine sehr deutliche Verdoppelung der Unterlippe. Der musculus sphinctor oris erstreckte sich nur in die äußere der beiden Lippen, und zwar der oralen Fläche dicht anliegend. Die Grundmasse der inneren Lippe soll nur aus Bindegewebe bestanden haben. Durch seine Beobachtungen an der Unterlippe wurde der Verfasser veranlaßt, die Oberlippe einmal näher zu betrachten. Auch hier fand er eine sogenannte Doppellippenanlage. Und zwar stellte er fest, daß die innere Lippe an der unteren Begrenzung der Mundspalte sich als bindegewebige Leiste repräsentiere, daß es dagegen am oberen Rand der Mundspalte den Eindruck mache, als würde hier die innere Lippe durch eine Einfaltung der Lippe nach innen dargestellt. Es ist dies der einzige von mir in der

Literatur gefundene Fall, wo die Möglichkeit zu einem Beweis besteht, daß es sich bei der Doppellippe um eine intrauterin entstandene Mißbildung handelt. Von der Ansicht Tillmanns (1888) ist der Standpunkt beachtenswert, daß die Doppellippe nichts anderes sei als ein leichter Grad von Makrocheilie. Beide Erscheinungen sollen durch eine diffuse Hyperplasie des submukösen Bindegewebes, durch eine Gefäßerweiterung und auch Gefäßneubildung der Blut- wie Lymphgefäße entstehen.

Histologische Untersuchungen stellten Förster (1863) und Billroth (1866) an. Der erstere fand, daß die umgestülpte Schleimhaut aus hypertrophischem Zellengewebe und vergrößerten Drüsen bestand. In einem anderen Fall stellte Billroth fest, daß der Wulst sich aus kavernösem Balkenwerk gebildet habe, in dessen Maschen aber kein Blut, sondern Lymphe vorhanden war (kavernöses Lymphangiom). Somit zeigt sich ein ähnliches Bild, wie man es bei Makroglossie antrifft.

Im Gegensatz dazu stehen die Autoren, welche die Doppellippe als eine erworbene Deformität ansprechen. Zu ihnen gehört in erster Linie Lexer (1926), der, wie schon oben erwähnt, die Doppellippe sich nach hartnäckigen Exzemen oder häufigeren Erysipelen bilden sah. Auch Tillmanns (1888) will Fälle beobachtet haben, in denen der Zustand einer Lippenverdoppelung durch häufige entzündliche Prozesse erworben worden sei. Während er zunächst, wie oben angeführt, auf Grund seiner Untersuchungen annahm, daß es sich um ein angeborenes Übel handelt, scheint er nach weiteren Forschungen seine Meinung in der Weise geändert zu haben, die auch Lexer vertritt. Es ist nun recht interessant, die von Meyer (1930) gemachten Angaben über das Krankheitsbild der Doppellippe zu betrachten. Auch er bringt nicht allzuviel über die näheren Ursachen. Er meint, daß das Leiden erst nach der Ausbildung der bleibenden Zähne entstehe und etwa mit dem 20. Lebensjahr seinen Endzustand erreiche. Bei den vorliegenden beiden Krankheitsbildern ist nun recht in die Augen springend der eigen-

artige Bau des Oberkiefers. Die Alveolarfortsätze fallen besonders im Oberlippengebiet schräg ab und weisen in Höhe des Zahnhalses eine Abknickung auf. Diese Abknickung habe nun die Oberlippe nicht nur nach vorn gedrückt, sondern sie habe auch beim Öffnen des Mundes durch die hemmende Wirkung des Zahnfleischwulstes die Oberlippe im Sinne eines Ektropiums umgekrempelt. Der Verfasser geht auch näher auf die Ätiologie der Bezeichnung ein. Wenn eben der Patient lache oder auch nur den Mund breit ziehe, dann soll sich ja die Oberlippe durch den darunter liegenden Wulst nach oben und außen wölben und so den längst gefalteten Wulst als eine eigene, mit der eigentlichen Lippe eng verwachsene, neugebildete Lippe erscheinen lassen.

Von beiden Entstehungsursachen (angeboren und erworben) spricht Weber (1866). Daß eine Hypertrophie der Lippen sowohl als auch der Lippendrüsen sich bilden kann, selbst ohne entzündliche Vorgänge, will Busch (1860) beobachtet haben. Er führt jedoch nichts Näheres über diese Art der Entstehung an. Daß eine Doppellippenbildung auch im späteren Leben möglich ist, beweist der Fall, der in der Chirurgischen Universitätsklinik zu Marburg zur Behandlung kam und der uns ein Beispiel bietet für diese Art der Entstehung. Die Krankengeschichte sagt folgendes aus:

Name des Patienten: L. G.

Alter: 16 Jahre. Beruf: Metallarbeiter.

Tag der Aufnahme: 18. 2. 30.

Tag der Entlassung: 28. 2. 30.

Diagnose: Doppellippe.

1927 stürzte der Patient mit dem Fahrrad und zog sich dabei eine Verletzung der Oberlippe zu. Es ist nicht mehr festzustellen, ob diese Verletzung durch einen Biß oder durch den Sturz selbst entstanden ist. Lippen und Nase waren damals stark geschwollen. Die Anschwellung der Oberlippe soll sich seiner Angabe nach nicht mehr völlig zurückgebildet haben. Die Veränderung der Lippe behinderte den Patienten beim Sprechen, weil er dann die Lippe an den Zähnen einklemmte.

Befund: Die Oberlippe ist im ganzen etwas gewulstet. Bei gewöhnlicher Mundhaltung ist ein breiter Saum Lippenrot zu sehen. Besonders beim Lachen wölbt sich dann eine breite Schleimhautfalte unterhalb des äußeren Lippenrotes als eine zweite Lippe vor. (Abbildung 1. — Nach einer über den eben besprochenen Fall in der Chirurgischen Klinik gemachten Farbenaufnahme.)

Ganz abweichend von den bisherigen Vorstellungen über die Entstehung der Doppellippe verhalten sich die Ausführungen Schönwalds (1907), der die Entstehung einer Art von zweiten Lippe auf eine Hypertrophie des Lippenbändchens zurückführt. Als oberes Lippenbändchen wird die mediane Schleimhautfalte bezeichnet, welche die Schleimhaut der Oberlippe beim Übergang zur Schleimhaut des Alveolarknochens bildet. Dieses an und für sich harmlose kleine Lippenbändchen soll nach Untersuchungen von Schönwald (1907) oft zu zwei recht unangenehmen Schönheitsfehlern führen, nämlich zur Bildung eines häßlich aussehenden Schleimhautwulstes der Oberlippe und zu einer Stellungsanomalie der mittleren, oberen incisivi. Uns interessiert hier nur die zuerst genannte Verunstaltung. Wenn nämlich die Oberlippe sich hochhebt, soll unter dieser ein Schleimhautwulst sichtbar werden, den der Autor als Doppellippe anspricht. Die Ursache der Anomalie wird hier gesucht in dem zu tiefen Ansatz des oberen Lippenbändchens. Und zwar inseriert diese sich flügelartig von links nach rechts zusammenlegende Lippenschleimhaut breit zwischen den Schneidezahnalveolen bis zum Alveolarrande hin und somit auf der ganzen sutura intermaxillaris. Die Ansatzfläche bildet ein gleichschenkliges Dreieck, dessen Spitze auf dem Alveolarrand liegt. Als Folgen dieser „Hypertrophie des Lippenbändchen", wie Schönwald das Krankheitsbild bezeichnet, sind die folgenden anzusehen. 1. Geht z. B. beim Lachen die Oberlippe in die Höhe, so hält das tief ansetzende Bändchen die Lippenschleimhaut zurück, und so soll die häßliche Bildung einer Doppellippe entstehen. 2. Die mittleren, oberen incisivi werden durch die breite, zwischen ihnen sitzende Falte verhindert, in die

normale Stellung zu einander zu kommen. — Uns erscheint es sehr fraglich, ob die Vorstellung von Schönwald richtig ist, daß durch den Zug des tief ansetzenden, hypertrophischen Lippenbändchens eine Doppellippe entstehen kann.

Eine gewisse Vererbbarkeit oder auch nur ein familiär häufiges Auftreten von einer zweiten Lippenbildung ist bisher noch nicht beobachtet worden. Wohl sind es einige andere individuelle Lippenformen, die sich dominant zu vererben scheinen. Zu nennen wäre hier eine ganz auffallende Verdickung der Unterlippe, einhergehend mit einer wulstigen Vorwölbung der ganzen Kinngegend, also einer sog. Progenie. Diese Verunstaltung wurde im Mannesstamme der Habsburger oft angetroffen. — Starke Aufwulstuug der Lippen, so daß das Lippenrot der Ober- wie Unterlippe recht breit hervortritt, soll nach dem Werk über „Erblichkeitslehre und Rassenhygiene" von Bauer, Fischer und Lentz eine vererbbare Eigentümlichkeit der Neger sein. Während nach Ansicht derselben Autoren für einige Malayengruppen nur dicke, nicht aber gewulstete Lippen rasseeigentümlich sind. Auch Schmalheit und eine gewisse Kürze der Lippen, vor allem der Oberlippe sind nach diesem Werk deutliche erbeigene Eigenschaften.

Bezüglich der Frage, welches Geschlecht relativ am meisten befallen wird, gehen die Ansichten auseinander. Lexer (1926) ist der Meinung, daß das männliche Geschlecht etwas häufiger beteiligt ist, während Finochietto (1927) auf Grund seiner Beobachtungen den Satz aufstellt, daß Frauen in erster Linie befallen werden, ebenso Meyer (1930). Hier könnten nur weitere Untersuchungen Klarheit schaffen, bisher kann etwas abschließendes darüber nicht gesagt werden.

Gewisse Aufklärung über das zeitliche Auftreten der Doppellippe gibt uns Dorranze (1922). Er hat beobachtet, daß ein Hervortreten der Doppellippe erst nach dem Durchbruch der bleibenden Zähne deutlicher wird. Wohl soll aber die Möglichkeit bestehen, daß sie bei Veranlagung

erst in den 20er Jahren kräftiger in Erscheinung tritt (Wullstein und Wilms, 1915).

In den weiteren Ausführungen taucht ein ganz neues Moment auf. Es handelt sich hierbei um das erst im Jahre 1919 beobachtete Syndrom: Blepharochalasis, Struma und Doppellippe. Als erster entdeckte dies Ascher; es war ihm möglich, an Hand von mehreren Fällen, dieses eigenartige Zusammentreffen näher zu demonstrieren. Unter den wenigen Fällen von gleichzeitigem Vorkommen von Blepharochalasis und Struma, die in der ophtalmologischen Literatur beschrieben sind, soll nach Ascher (1922) Lippenschleimhautduplikatur bis dahin noch nicht gefunden worden sein. Allerdings hat Kocher, wie Ascher angibt, gelegentlich einmal vier Fälle von Basedow mit wulstigen Lippen erwähnt, ohne aber von Doppellippe oder Furchung der Oberlippe zu sprechen.

Bald nach der Veröffentlichung von Ascher, brachte Wirths einen Bericht über ein gemeinsames Auftreten von Blepharochalasis und Doppellippe. Die Doppelbildung der Lippe soll hiernach durch eine Hypertrophie der Lippenschleimhautdrüsen hervorgerufen werden. 1921 beschrieb auch Weve (Rotterdam) einen typischen Fall von Blepharochalasis und Doppellippe, wo beide Anomalien seit dem vierten oder fünften Lebensjahr bestehen sollen.

Ascher beschrieb einige Fälle dieses dreifachen gleichzeitigen Auftretens, die er für die bezeichnendsten hielt.

I. Fall: Es handelt sich hierbei um eine 17jährige Patientin, die von einer Blepharochalasis befallen ist. Die Doppellippe besteht in einem hinter der Oberlippe und der Gingiva liegenden Schleimhautwulst, der bei fest geschlossenem Mund unsichtbar, jedoch beim Sprechen und Lachen sofort sichtbar wird. Die Oberlippe ist hiervon von einem Mundwinkel bis zum anderen befallen. Dieser Wulst läßt sich beim Öffnen des Mundes weder willkürlich, noch durch äußeren Druck zum Verschwinden bringen. Diese zweite Lippe ist dem Aussehen nach ebenfalls von gewöhnlicher Schleimhaut. Die Patientin war von einer Struma befallen.

Weitere von Ascher erhobene, anamnestische Angaben führen aus, daß die Lidveränderung im 6. Lebensjahr aufgetreten, und daß ebenfalls in dieser Zeit die Doppellippe beobachtet worden sei. Seit dem 6. Lebensjahr soll sich auch eine Struma gebildet haben.

II. Fall: Ein 16jähriges Mädchen leidet seit frühester Kindheit an Augenentzündungen. Der Befund ergab stark geschwollene Augenlider und die Entwicklung einer Struma. „Beim Öffnen des Mundes bemerkte ich — so fährt der Verfasser fort — eine deutliche Schleimhautduplikatur an der Übergangsstelle zwischen Lippenschleimhaut und Gingiva."

III. Fall: Bei einem 17jährigen Mann besteht eine Blepharochalasis mit Struma und Lippenanomalie. Ein Verwandter der Mutter soll eine dicke Unterlippe gehabt haben. Die Oberlippe ist in diesem Fall leicht aufgeworfen, es besteht eine deutliche Furche an der Lippenschleimhaut gegenüber den Schneidezähnen. Hinter dieser Furche befindet sich eine Schleimhautfalte, welche hier keine große Ausdehnung erreicht.

IV. Fall: Bei einem 18jährigen Mädchen besteht seit dem 6. Lebensjahre eine Lidveränderung. Die Doppellippe wurde schon gleich nach der Geburt an dem Kind beobachtet. Die Struma entstand mit dem 16. Lebensjahr. Irgendwelche Lippen- resp. Lidveränderungen sind in der Familie noch nicht beobachtet worden. Die Doppellippe tritt in diesem Fall recht stark und kräftig hervor, selbst bei geschlossenem Mund und beim Lachen wulstet sie sich als ein 1 cm breiter Lappen hinter der ganzen Oberlippe hervor. Dieser Lappen hat dasselbe Aussehen wie die übrige Lippenschleimhaut. Des weiteren hat sich eine eigroße Struma vorgefunden.

V. Fall: Dieser ist insofern äußerst wichtig, als Ascher hier das Fehlen einer ausgesprochenen Struma feststellte: „Der Patient ist 40 Jahre alt und war zu einer Zeit, in welcher man von dem Syndrom noch keine Kenntnis hatte, wegen eines Glaukoms des rechten Auges in Behandlung. Als der Patient nun 1922 wieder zur Beobachtung kam,

trat eine deutliche Blepharochalasis mit Beteiligung der Tränendrüsen, sowie eine sehr ausgesprochene Duplikatur der Oberlippenschleimhaut zutage. Da aber der Betreffende bisher nicht weiter darauf geachtet hatte, konnte er nicht näher angeben, seit wann dieselbe bestand. Eine Rötung und ein Herabhängen der Oberlider sei dem Patienten schon seit einigen Jahren aufgefallen.“ Der Autor fand nun keine Veränderung der Schilddrüse, wohl aber Schwellung der Ohrspeichel- und Tränendrüsen.

Dieses sind 5 typische Fälle des Syndroms: Blepharochalasis, Struma und Doppellippe. Der letztere gehört wohl wegen der nicht deutlichen Struma mehr in die Kategorie der Fälle hinein, die Wirths und Weve beschrieben haben. — Meyer hat jedoch nun bei seinen Fällen von doppelter Oberlippe diesen Symptomenkomplex nicht gefunden.

Im übrigen hat Ascher bei 12 ihm zur Verfügung stehenden Fällen von Blepharochalasis 7 mal eine typische Doppellippenbildung gefunden. Ascher versucht nun, das Zusammentreffen dieser drei Krankheiten so verständlich zu machen, daß er die Hypothese aufstellt, diese drei Erkrankungen entstehen aus ähnlichen Symptomen heraus, aus einer Hypertrophie a) des Schilddrüsenparenchyms, b) der Lippendrüsen und c) des Orbitalfettes, vielleicht sogar der Tränendrüsen, allerdings bleibt er schuldig zu berichten, wie es zu dieser dreiartigen, gleichzeitigen Hypertrophie kommen könnte, welche Beziehungen zwischen denselben bestehen und warum sie gleichzeitig auftreten. Bezüglich des Falles V hat Ascher festgestellt, daß eine gleichzeitige Schwellung der Tränen- und Ohrspeicheldrüse bestehe. Es sind dies Symptome, die bei rudimentärer Mikulicz'scher Krankheit vorhanden sind, jedoch ist bis zur Entdeckung von Ascher eine mit diesen Erscheinungen einhergehende Schwellung oder Doppelbildung an der Oberlippe nicht beschrieben worden.

Es ist recht auffallend, daß wir hier ein Zusammentreffen von drei Krankheiten finden, von denen zwei nur sehr selten beobachtet werden. Schon durch die weniger typischen Fälle wird man stutzig gemacht und kann so bald

an einen mehr als zufälligen Zusammenhang denken. Ascher selbst kann aber das Auftreten der Doppellippe im Zusammenhang mit den beiden anderen Erkrankungen weder klinisch noch histologisch erklären. Um diesen selten zusammenfallenden Erscheinungen näher zu kommen, wären eine Reihe weiterer, ganz genauer Beobachtungen nötig.

Als Therapie gegen diese häßlich wirkende, in die Augen springende Mißbildung kommt nur ein chirurgischer Eingriff in Frage. Aufgabe desselben ist eine möglichst vollkommene Herstellung der Form des verunstalteten Teiles. Die Forderungen von Strohmeyer über die Indikation und Empfehlung solcher plastischer Operationen sind inzwischen längst Allgemeingut der Chirurgie geworden. Strohmeyer verlangte folgendes: „Nie und nimmer dürfen die Operationen mit der Gefahr verbunden sein, daß der Zustand des Menschen hinterher abstoßender wirken kann, als vor dem Eingriff. Man muß sie deshalb mit äußerster Diskretion empfehlen, mit großer Umsicht entwerfen und ausführen. Jedenfalls muß die Möglichkeit eines Mißlingens kaum gegeben sein.“ Deformitäten der natürlichen Öffnungen des Körpers, worunter auch das labium duplex gehört, behebt man am besten durch Exzisionen und vereinigt den dadurch entstandenen Spalt durch die Naht (Busch, Weber, Strohmeyer).

Vielleicht interessiert auch heute noch das Verfahren, nach dem im Jahre 1845 die Operation der Doppellippe von Fritze und Reich ausgeführt wurde: Die Falte wird ihrer ganzen Länge nach mit einer Balkenzange gefaßt, mit einem scharfen Scherenschlag abgetragen und die Wunde durch einige Knopfnähte vereinigt. Man kann sich auch die Naht sparen, falls der Patient sehr empfindsam ist. Die Wunde soll sich mit einer kaum merkbaren Narbe von selbst schließen, wenn auch langsamer. Weiter heben diese beiden Autoren hervor, wie überraschend und erstaunlich es sei, in welcher guten Weise durch diese einfache Operation die Wohlgestalt der Mundpartie wieder hergestellt werde. Zwar soll unmittelbar post operationem eine Entblößung der Zähne ent-

stehen, dieselbe soll sich jedoch zurückbilden, sobald der Schließmuskel sich der neuen Form akkomodiert hat.

Im folgenden sollen die weiteren Differenzierungen dieser Operation, wie sie von den einzelnen Autoren angewandt wurden, dargestellt werden.

Zunächst die Operation lt. Krankenblatt, die bei dieser Mißbildung am 21. 2. 30 Herr Professor Wiedhopf in der Chirurgischen Klinik ausführte:

Nach Anästhesie der nervi infraorbitales und Umspritzung weit vom Operationsgebiet entfernt wurde die Oberlippe durch zwei Haltefäden nach außen umgekrempelt, wodurch die zweite Lippe zum Vorschein kam. Aus dieser wurde bis nahe an die Mundwinkel ein großer Schleimhautlappen mitsamt dem darunterliegenden Gewebe bis auf die Muskulatur exzidiert. Die beiden in der Höhe des Mundwinkels gelegenen Enden des Schleimhautlappens einschließlich der Drüsen und submucosa verliefen spitz. An der breitesten Stelle war der Lappen über 1,5 cm breit. Der so entstandene Defekt wurde durch Catgut-Knopfnähte verschlossen. Die Heilung erfolgte ohne Störung. Das kosmetische Resultat war, wie Nachuntersuchungen ergaben, gut. Eine Kontrolle nach einem Jahr war nicht möglich, da der Patient nicht zu erreichen war.

Finochietto (1927) empfiehlt therapeutisch auch die Exzision des Wulstes mittels Messer und Pinzette, jedoch mit der Einschränkung, anstatt der radikalen Extirpation in der Mitte etwas mehr stehen zu lassen, da sich hierdurch ein Tuberkulum besser bilden lasse. Es folgen zur Veranschaulichung der Operationsmethode, wie sie Dorranze angibt, einige Bilder, die einer Arbeit von ihm über die Doppellippe entnommen sind. Abb. 2 (aus: Annals of Surgery, Bd. 76. S. 776) zeigt uns den Fall vor dem Eingriff. Gardinenartiges Herunterhängen des Schleimhautwulstes über die Gingiva des Oberkiefers von Prämolar zu Prämolar. Abb. 3 (ebenda S. 777) zeigt uns eine Aufnahme während der Operation selbst. Der rechte Teil ist schon gelöst und mit einer Pinzette abgehoben und zurückgeklappt. Die

Abb. 1

Abb. 3

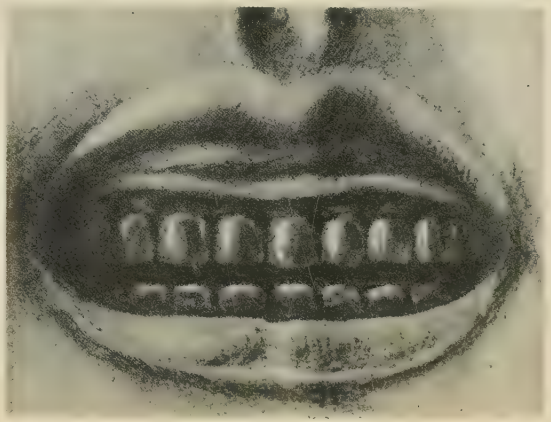

Abb. 2

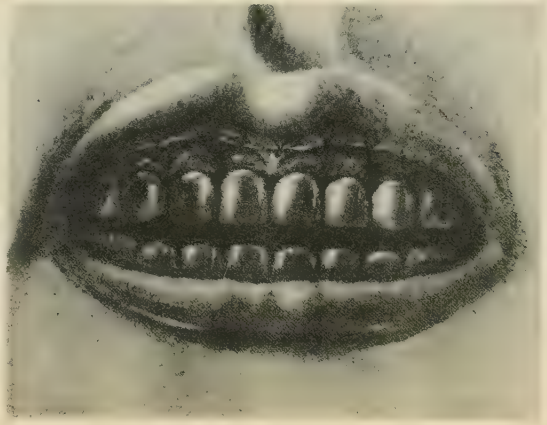

Abb. 4

Schnittführung liegt einmal fast in der Umschlagfalte, zweitens 1 2 cm vom Zahnhals entfernt in einem nach oben gewölbten Bogen, sodaß ein Teil des Lippenbändchens noch erhalten bleibt. Abb. 4 (ebenda S. 777).

Das kosmetische Resultat. Die Fäden sind u-förmig von vorn durchgeführt derart, daß die Knoten an der Außenseite liegen.

Meyer (1930) erhebt ebenso wie v. Szymanowski (1870) von vornherein die Forderung, daß die Operation gut durchdacht und sorgfältig berechnet werden müsse, solle das kosmetische Resultat als gut angesprochen werden. Er führte den Eingriff in Lokalanästhesie aus. Es wurden zunächst in beiden von ihm behandelten Fällen rechts und links von der Mittelinie zwei 2 cm breite Schleimhautlappen mitsamt dem darunter liegenden Fettgewebe und den Lippendrüsen entfernt, während die Muskulatur verschont geblieben sei. Durch diese ovalären Längsexzisionen aus den Wulsten seien diese zwar selbst verschwunden, aber die Oberlippe soll dadurch eine ganze unnatürliche Form erhalten haben. Da nun das Mittelteil zu stark hervorgetreten sei und somit das Endergebnis als nicht gut bezeichnet werden mußte, schritt Meyer zu einer dritten Exzision. Und zwar verläuft diese in der Mittellinie senkrecht zur Lippenrichtung, ungefähr in der Höhe des tuberculum labii. Diese Exzision ist naturgemäß kürzer und schmäler als die beiden ersten. Wichtig ist noch zu erwähnen, daß alle drei Eingriffe im unsichtbaren Schleimhautgebiet liegen. Von einer besonderen Nachbehandlung hat der Autor Abstand genommen, denn die durch die Operation selbst entstandene Schwellung soll sich innerhalb von 3—5 Wochen von selbst zurückgebildet haben. Als einziges ist eine gewisse Schonung der Lippen angeordnet worden. Es hat sich allerdings bei der Vorstellung nach einem Jahr herausgestellt, daß der Mund durch die Lippe nicht vollständig geschlossen werden konnte, was zur Annahme berechtigt, daß die Oberlippe zu kurz gestaltet worden ist. Jedoch ist der Verfasser der Ansicht, daß ein solcher Fehler im Lauf der Zeit vollständig ausgeglichen wird.

nicht anwendet, dann kann er meiner Meinung nach mit sehr viel Einsicht seiner Patienten rechnen, ist man aber schließlich gezwungen, auf die Arbeitsleistungen und den Lohnausfall seiner Patienten Rücksicht zu nehmen, dann muß alles vermieden werden, was durch nicht erfolgten Nahtschluß dem Patienten Unannehmlichkeiten bereiten könnte. Aus der Schilderung des Operationsverfahrens von Schönwald ist ebenso wie aus der Zahl seiner Fälle und der von ihm gebrachten Abbildungen der Schluß wohl erlaubt, daß es sich zum mindesten in einer großen Zahl seiner Fälle nicht um das typische Bild der Doppellippe gehandelt hat. Vielmehr scheint hier eine Mißbildung, besser eine Anomalie des frenulum und der benachbarten Oberlippenschleimhaut vorzuliegen.

Zum Schluß möchte ich nun einen Fall von Doppellippe anführen und an Hand von einigen Aufnahmen demonstrieren, der auf persönlicher Beobachtung beruht. Im Sommersemester 1930 lernte ich einen Kandidaten der Zahnheilkunde kennen, der von einer ausgesprochenen Doppellippe befallen war. Leider war es nicht möglich, auf Grund der Anamnese irgend etwas über die Entstehung und Bildung dieser Mißbildung zu erfahren. Der davon befallene Kollege steht in der Mitte der 30er Jahre. Er war früher aktiver Offizier. Vor dem Kriege habe er bestimmt eine normale Gestaltung der Lippen gehabt; er sei jedenfalls nie von seiner Umgebung, auch nicht von Ärzten bei Untersuchungen auf einen derartigen Formfehler aufmerksam gemacht worden. Im Krieg sei er mehrfach verwundet, u. a. auch einmal tagelang verschüttet gewesen. Vor etwa 3 Jahren habe ihm ein Arzt das erste Mal gesagt, daß seine Oberlippe von einer eigenartigen Mißbildung befallen sei. Damals schon sei ihm geraten worden, sich einer kosmetischen Operation zu unterziehen, diese ist jedoch noch nicht vorgenommen worden. Irgend welche Störungen beim Sprechen oder bei der Nahrungsaufnahme empfinde er nicht. Der Bau des Oberkieferknochens sowie die Stellung der Zähne sind als normal zu bezeichnen.

Abb. 5

Abb. 6

Abb. 7

Abb. 5 zeigt den Mund etwas geöffnet, von einer Doppellippe ist nichts zu merken. Jedoch eigenartig sind die leichten Einziehungen in der Lippenschleimhaut rechts und links von der Mittellinie auf die mittleren oberen Schneidezähne zulaufend.

Abb. 6. Die Mundstellung beim Sprechen des Tones a. Eine deutliche Doppellippe in der Form, wie sie Meyer (1930) beschrieben hat, ist sichtbar. Rechts und links von der Mittellinie zwei gardinenartig über die Zähne herabhängende Schleimhautwulste, in der Mitte der Oberlippe selbst ein dritter Wulst, der wie Abb. 7 deutlicher zeigt, mehr auf den Alveolarfortsatz zuläuft. Die Einschneidungen, durch welche die drei Wulste voneinander getrennt wurden, befinden sich an derselben Stelle, wo man auch das Auftreten der Hasenscharte beobachtet. Abb. 7 zeigt den Mund in einer Stellung, in welcher die Doppellippe am stärksten hervortrat. —

Zusammenfassung.

1. Die sich beim Lachen und Sprechen besonders ausprägende zweite Lippe, die sogenannte Doppellippe, liegt zwischen sichtbarer Oberlippe und Alveolarfortsatz. Sie hängt entweder gardinenartig über die Zähne herab und verläuft von Prämolar zu Prämolar, oder sie befindet sich sackartig rechts und links von der Mittellinie; beide Teile sind durch einen dicken längs gerichteten Wulst getrennt.
2. Die Doppellippe ist entweder angeboren oder erworben. Traumen und chronische Entzündungen begünstigen ihre Entstehung. Histologisch findet man eine Hyperplasie der Schleimhaut, vielleicht auch der Schleimhautdrüsen.
3. Bei der schwarzen Rasse ist die Doppellippe häufiger als bei der weißen.
4. Eine Vererbbarkeit der Doppellippe ist bislang nicht nachgewiesen.
5. Die Doppellippe, auch wenn sie angeboren ist, wird meist nach der 2. Dentition erst größer.
6. Ob männliches oder weibliches Geschlecht von der Doppellippe häufiger befallen wird, geht aus der vorliegenden Literatur nicht klar hervor.
7. Vielleicht kommen durch das von Ascher (1930) zuerst beobachtete Syndrom: „Blepharochalasis, Struma und Doppellippe“ neue Gesichtspunkte in die Frage der Doppellippe.
8. Die Therapie ist chirurgisch. Das Prinzip des Eingriffes ist eine Exzision der hypotrophierten Schleimhaut samt Drüsen und umliegenden Gewebe bis auf die Muskulatur.

9. Die Operation erfolgt zweckmäßig unter Leitungsanästhesie der Infraorbitalnerven. Unter Umständen unter Verwendung der Infiltrationsanästhesie an den Grenzgebieten, aber entfernt von dem Ort des Eingriffes.
10. Über eine etwaige Rezidivbildung ist bisher nichts bekannt. —

Ich möchte an dieser Stelle nicht verfehlen, Herrn Professor Dr. Klapp für die liebenswürdige Überlassung des Falles meinen ergebensten Dank auszusprechen. In demselben Maße fühle ich mich auch verpflichtet, Herrn Oberarzt Professor Dr. Wiedhopf für die freundliche Überweisung des Falles und die mir gegebenen Anregungen recht herzlich zu danken. Ganz besonders danke ich auch Herrn Dr. Kunzendorf für die mir gewährte Unterstützung bei der Herstellung der photographischen Aufnahmen.

Literatur.

Ascher: Das Syndrom Blepharochalasis mit Struma und Doppellippe. — Klinische Wochenschrift 1922.

Bauer-Fischer-Lentz: Erblichkeitslehre und Rassenfrage.

Bolk: Zur Entwicklungsgeschichte der menschlichen Lippen. Anatomische Hefte, Bd. 44 (1911).

Busch: Lehrbuch der Chirurgie. II. Bd. 1. Abt. 1860.

Billroth: Die allgemeine chirurgische Pathologie und Therapie. 1866.

Dorrance: Double lip. Annals of Surgery. Bd. 76 (1922).

Finochietto: Extuberantia de la mucosa labial. Semana med. Nr. 19 (1927). Referat aus „Zentralorgan für die gesamte Chirurgie" Bd. 39. S. 730.

Förster: Handbuch der speziellen pathologischen Anatomie. 1863.

Fritze und Reich: Die plastische Chirurgie. 1845.

Garrè, Küttner, Lexer: Handbuch der prakt. Chirurgie; Chirurgie des Kopfes, Bd. I. (1926).

Keibel und Mall: Handbuch der Entwicklungsgeschichte des Menschen. 1911.

Meyer: Die Doppellippe und ihre Behandlung. Deutsche Zeitschr. f. Chirurgie, Bd. 222 (1930).

Oesterreich: Leitfaden der pathologischen Anatomie für Studierende der Zahnheilkunde. 1915.

Pitha und Billroth: Handbuch der allgem. und spez. Chirurgie, Bd. III. (1866—73).

Strohmeyer: Verletzungen und chirurgische Krankheiten des Kopfes. 1864.

v. Szymanowski: Handbuch der operativen Chirurgie. I. Teil. 1870.

Schönwald: Beitrag zur Behandlung der Doppellippe. — Deutsche Monatsschrift für Zahnheilkunde Jahrgang 25. 1907.

Schwalbe: Morphologie der Mißbildungen. 1907.

Stieda: Über das Tuberkulum labii superioris. — Anatomische Hefte. Bd. 13. 1899.

Tillmanns: Lehrbuch der speziellen Chirurgie. 1888.

Trendelenburg: Deutsche Chirurgie, Verletzungsn und chirurgische Erkrankungen des Gesichts.

Vogel: Pathologische Anatomie des menschlichen Körpers. 1845.

Weber: Verletzungen und chirurgische Krankheiten des Gesichtes aus: Pitha und Billroth: Handbuch der allgemeinen und speziellen Chirurgie. Bd. III. 1866—73.

Wullstein und Wilms: Lehrbuch der Chirurgie. Bd. I. 1915.

Ziemssen; Handbuch der speziellen Pathologie und Therapie. Bd. VII. (1874).

Lebenslauf.

Ich wurde am 17. September 1907 als Sohn des Volkschullehrers Gotthilf Apel und seiner Ehefrau Auguste geb. Stein zu Mühlhausen in Thüringen geboren und am 3. November desselben Jahres in der evangelischen Kirche zu St. Petri-Margareten auf die Namen Karl Otto Gerhard getauft. Ostern 1914 kam ich in die Knabenmittelschule meiner Heimatstadt, die ich bis 1917 besuchte. Seit Ostern dieses Jahres erhielt ich meine weitere Ausbildung auf dem Städtischen Gymnasium zu Mühlhausen i. Thür., das ich Ostern 1927 mit dem Reifezeugnis verließ. Darauf begab ich mich auf die Universität zu Marburg, wo ich mich als Studierender der Zahnheilkunde am 26. April 1927 einschreiben ließ. Am 31. Oktober 1928 bestand ich die zahnärztliche Vorprüfung in Marburg. Im Sommersemester 1929 studierte ich in München. Seit dem Wintersemester 1929/30 besuchte ich wieder die Universität zu Marburg, wo ich am 28. November 1930 die zahnärztliche Prüfung bestand. Am 24. Dezember wurde mir vom preußischen Volkswohlfahrtsministerium die Approbation als Zahnarzt erteilt. Ich bin für das Wintersemester 1930/31 noch in Marburg immatrikuliert. In der Zeit nach dem Examen habe ich an der Inaugural-Dissertation gearbeitet.

Meine akademischen Lehrer waren: Arndt, von Auwers, Boeminghaus, Burkhardt, Dittler, Eimer, Forst, Geßner, Göppert, Grüneisen, Gürber, Hauenstein, Loebell, Nauck, Seidel, Pfannenstiel, Versé, Waßmuth, von Zumbusch.